

Reporte de un caso de bicefalia en bovino

Díaz Cruz P. P.¹ ; Ramírez W.² y Wilson D.³

¹Sede Universitaria de Cauto Cristo, Granma, Cuba.

²Facultad de Medicina Veterinaria, Universidad de Granma, Cuba.

³Estudiante Asistente.

Contacto: wramirezs@udg.co.cu

Resumen

Las anomalías fetales en los bovinos no son muy frecuentes; por tanto el objetivo de la presente notificación consiste en dar a conocer un caso interesante en esta especie animal.

Mediante la intervención cesárea se extrajo de una vaca mestiza (Holstein x Cebú), un ternero con dos cabezas; presentaba además duplicidades en algunas vísceras, así como mal formación en el aparato genital y otras características excepcionales.

La madre se encuentra en buen estado de salud y nivel de producción láctea.

Palabras claves: Ternero, bicéfalo, monstruo bovino.

Abstract

The fetal anomalies in the bovine ones are not very frequent; therefore the objective of the present notification consists in getting to know an interesting case in this animal species.

By means of the Caesarean intervention it was extracted from a cross breed of cow (Holstein x Zebu), a calf with two heads; it also presented duplicities in some viscera, as well as bad formation in the genital apparatus and other exceptional characteristics.

The mother is in good state of health and level of milky production.

Key words: Calf, bicephalus, bovine monster

Introducción

Las teratologías en el cerdo, poseen mayor frecuencia de presentación que en otra clase de ganado ⁽¹⁾. En los caninos y felinos, se han notificado por diferentes razones ^(2, 3, 4).

Según se ha publicado ^(5, 6, 7), los casos de duplicidades fetales tienen una baja frecuencia en el ganado bovino. La incidencia de bicefalia bovina se notifica entre el 5 y 10 %⁽⁸⁾.

Los autores, en los casos de bovinos, hacen referencia a las principales anomalías fetales citando entre otras la doble cara (Diprosopus), doble cabeza (Bicéfalos), los fetos fusionados por el abdomen y tórax (Ónfalo - Toracópagos) o Toracópagos, Céfalos - Toracópagos (cabeza y tórax) , etc.

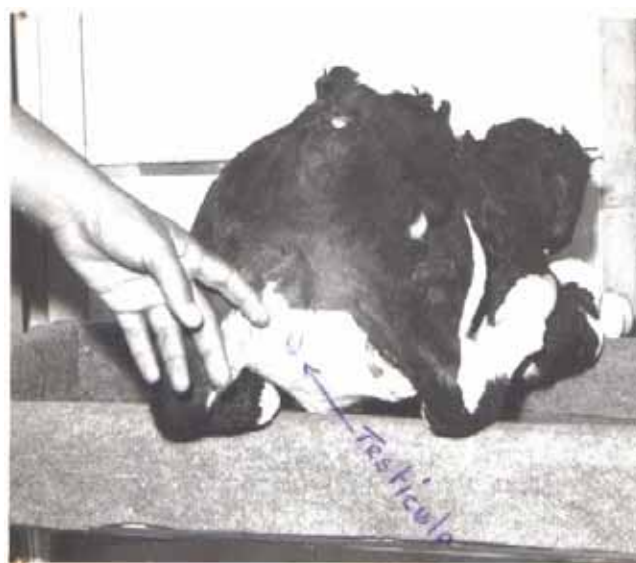Partiendo de estos antecedentes, en la presente comunicación, se informa la aparición de un caso de un ternero bicéfalo, diauqueno pero con características excepcionales.

El feto se extrajo por operación cesárea de una vaca mestiza (Holstein x Cebú) de primer parto, de tres años de edad, aproximadamente. La indicación de la cesárea se realizó sobre la base de observar languidez en el parto después de transcurrir una gestación con duración normal.

El monstruo fetal, se extrajo vivo con un peso aproximado de 35 kg; entre otras características, se resalta la presencia de dos cabezas bien definidas, diauqueno, un tórax, pero muy bien desarrollado en amplitud. Se comprobó la presencia de testículo y vulva rudimentarios con escroto pequeño y la última, a nivel del hueso sacro. Las extremidades anteriores estaban normales; sin embargo las posteriores se encontraban anquilosadas bilateralmente. Como se podrá observar (Foto1) constituye un caso de rara presentación en nuestras condiciones, que requiere de la esmerada atención en el momento del parto. Al cierre de este reporte la madre se encontraba en perfecto estado de salud.

Se observaron duplicidades del esófago, tráquea, corazón y pulmones.

Foto 1. Decúbito prono (parte trasera). Testículo rudimentario. La pieza descrita puede ser observada en el Museo Municipal de Cauto Cristo, Granma, Cuba.



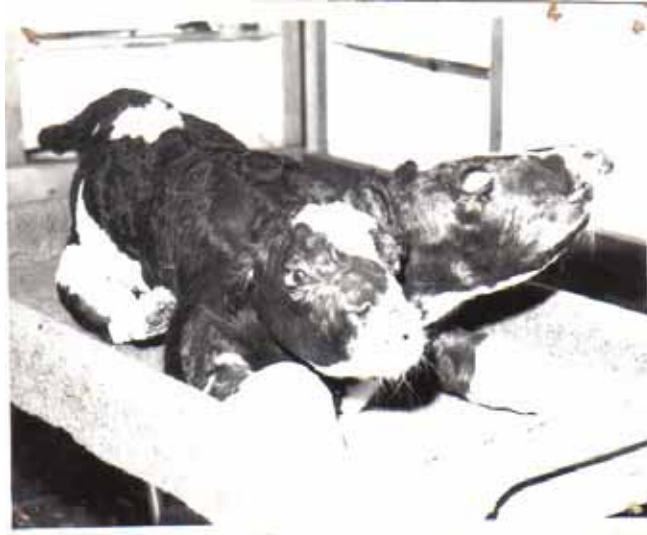

Foto 2. Decúbito supino (obsérvese la difalia).

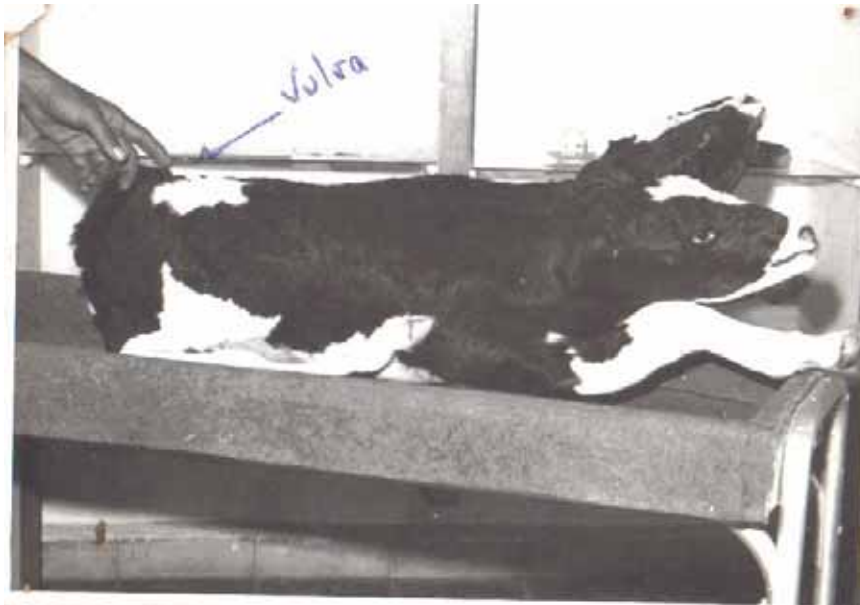


Foto 3. Vulva en la parte trasera superior.

Bibliografía:

1. Neal, F. C.; K. S. Preston y F. K. Ramsey. (1967). Malformaciones. En: Enfermedades del Cerdo. Unión Tipográfica Editorial Hispano – Americana, México.
2. JONES, T. C.; HUNT, R. D. (1983). Disturbances of Growth. Veterinary Pathology. 5th Ed. Lea & Feigner, Philadelphia.
3. RUNNELS, R. A.; MONLUX, W. S.; MONLUX, A. W. (1973). Trastornos del Desarrollo en: Principios de Patología Veterinaria. Anatomía Patológica. 4ª. Edición, Editorial Continental, México.
4. KITT, TH.; CLEMENS - SCHULZ, L. Malformaciones. (1985). Tratado de Anatomía Patológica General para Veterinarios y estudiantes de Veterinaria. 2ª Edición, Editorial Labor.

5. BENESCH. F. (1963). Obstetrícia y Ginecología Veterinária. Editorial Labor, S. A., España.
6. ARTHUR, G .H. (1964). Obstetrícia Veterinária de WRIGHT. Editorial Interamericano.
7. BRITO. R. G.; S. BLANCO; R. ALONSO y R. ROLLO. (1981). Manual de Obstetricia y Ginecología I. Editorial ENPES, La Habana.
8. VALE ECHETO, Oswaldo E, ALVARADO MORILLO, Manuel S, VALE OVIEDO, Oswaldo R *et al.* DUPLICIDAD PARCIAL CEFÁLICAFACIAL (DIPROSOPIA) EN BOVINOS: ESTUDIO CLÍNICO PATOLÓGICO DE UN CASO. *RC*. [online]. ago. 2004, vol. 14, no.4 [citado 13 Abril 2009], p.338-343. Disponible en la World Wide Web: <http://www.serbi.luz.edu.ve/scielo.php?script=sci_arttext&pid=S0798-22592004008000009&lng=es&nrm=iso>. ISSN 0798-2259.

REDVET: 2009 Vol. 10, Nº 6

Recibido 20.04.09 - Aceptado 13.05.09 - Ref. 060908REDVET - Publicado: 01.06.09

Este artículo está disponible en <http://www.veterinaria.org/revistas/redvet/n060609.html>
concretamente en <http://www.veterinaria.org/revistas/redvet/n060609/060908.pdf>

REDVET® Revista Electrónica de Veterinaria está editada por Veterinaria Organización®.

Se autoriza la difusión y reenvío siempre que enlace con Veterinaria.org® <http://www.veterinaria.org>
y con REDVET® - <http://www.veterinaria.org/revistas/redvet> - <http://revista.veterinaria.org>